Lane Medical Library

Aus der Universitätsklinik für Hals-Nasen-Ohrenkrankheiten
München. Direktor: Professor Dr. Brünings.

Über stumpfe Kehlkopfverletzungen

INAUGURAL-DISSERTATION
zur
Erlangung der Doktorwürde
in der gesamten Medizin
verfaßt und einer
Hohen Medizinischen Fakultät
der
Bayerischen Ludwig-Maximilians-Universität
zu München

vorgelegt von
ALBERT ZANKER
aus Ulm (Donau)

19 NOLTE 35

DISSERTATIONS-VERLAG G. H. NOLTE DÜSSELDORF

Referent: Privatdozent Dr. Greifenstein.

Tag der mündlichen Prüfung: 28. Oktober 1935.

Stumpfe Gewalteinwirkungen auf den Kehlkopf können zu den verschiedenartigsten anatomischen Veränderungen und funktionellen Störungen führen. Es handelt sich dabei durchweg um Ereignisse, die ziemlich ernst zu bewerten sind. Selbst ohne nennenswerte Schädigung des Knorpelgerüstes kann ein stumpfes Kehlkopftrauma augenblicklich unter sofortiger Bewußtlosigkeit zum Tode führen. Diese Fälle von sogenannter „Commotio laryngis", die auch bei der Sektion jede anatomische Grundlage vermissen lassen, werden heute zumeist durch eine reflektorische Schockwirkung auf Kreislauf und Atmung erklärt, eine Annahme, für die allerdings genaue Beweise noch fehlen.

Eine zweite Gruppe stumpfer Kehlkopfverletzungen zeigt die mannigfaltigsten anatomischen Veränderungen, die ihrerseits je nach Lokalisation, Ausdehnung und Schwere zu Störungen der Atmung und der Stimme führen können. In leichten Fällen der Kehlkopfquetschung, also bei fehlender Knorpelverletzung, pflegen subkutane und submuköse endolaryngeale Blutungen nur selten zu bedrohlichen Erscheinungen zu führen. Letztere sind im Spiegelbild kaum je zu verkennen, sie resorbieren sich zumeist rasch, ohne funktionelle Störungen zu hinterlassen. Lediglich bei Blutungen in die Arygelenke oder deren unmittelbare Umgebung kann dauernde Beweglichkeitseinschränkung oder gar Ankylose zurückbleiben. Auch eine sekundäre Infektion von kleinen Schleimhauteinrissen aus kann diese im allgemeinen harmlosen Blutungen komplizieren, ein Ereignis, das natürlich bei ausgedehnten offenen Verletzungen umso eher eintreten kann und in beiden Fällen die Gefahr rasch zunehmender ödematöser Schwellungen mit sich bringt.

Sogenannte Luxation der Kehlkopfknorpel kommt selten für sich allein vor, sondern meist bei schweren Verletzungen des Knorpelgerüstes. Sie betreffen meist die Arygelenke oder das Kriko-thyreoidgelenk. Sie sind selten und ihre Diagnose aus dem laryngoskopischen Bild kann recht schwierig sein.

Das gilt auch für die Brüche der Kehlkopfknorpel. Es ist verständlich, daß der Abriß eines Schildknorpelhornes fast symptomlos verlaufen kann. Aber auch bei Brüchen des Schild- oder Ringknorpels kann durch Blutung und Hautemphysem die Diagnose und Prüfung auf etwa vorhandene Krepitation unmöglich werden. Die röntgenologische Darstellung des Bruches gelingt auch nur in einer kleinen Anzahl von Fällen bei stärkerer Dislokation. Unregelmäßige Kalkablagerungen und Verknöcherungen in den Knorpeln erschweren die Deutung bei Erwachsenen, deren Kehlkopfknorpelgerüst im Gegensatz zu dem kindlichen fast allein der Bruchwirkung unterliegt. Ist kurze Zeit nach stattgehabter Gewalteinwirkung eine laryngologische

Untersuchung möglich, so können Zerreißungen der Schleimhaut, sichtbare Knorpelfragmente, Deformierungen des Kehlkopflumens oft die Diagnose sicher stellen lassen. Treten später traumatische oder entzündliche Schwellungen hinzu, führen Narbenbildungen zu Schrumpfungen und Formänderungen, so muß man eine genaue Diagnose der Art der Fraktur zuweilen offen lassen, ja gelegentlich ist sogar die Differentialdiagnose gegenüber einfachen Quetschungen und den daran sich anschließenden Veränderungen unmöglich. Die klinische Diagnostik kommt eben nicht über die Feststellung einer stumpfen Kehlkopfverletzung mit diesen oder jenen lokalen anatomischen Veränderungen oder funktionellen Störungen hinaus. Die beiden nachfolgenden genauer beschriebenen Fälle sollen gerade diese diagnostischen Schwierigkeiten beleuchten, die uns gleichzeitig vor schwere therapeutische Entscheidungen stellen, insbesondere wenn die Patienten mit bedrohlichen Spätsymptomen in unsere Behandlung kommen.

Fall 1:

Ein achtjähriges Mädchen fiel vor etwa vier Wochen von einer Schaukel und schlug auf einer Stange mit der Kehlkopfgegend auf. Kein Bluthusten. Anfangs starke Schmerzen, die nach einigen Tagen schwanden. Geringe „Rauhigkeit" der Stimme. In den nächsten Tagen und Wochen zunehmende Atemnot und Heiserkeit. Der Schlaf war gestört. Das Kind besuchte die Schule weiter, schlief aber während des Unterrichts gelegentlich ein.

Aufnahmebefund: Blasses Mädchen. Inspiratorischer Stridor, zuweilen leichte Zyanose. Stimme fast aphonisch. Am äußeren Halse keine Merkmale des Traumas. Vorderfläche des Larynx erscheint verbreitert. Laryngoskopische Untersuchung unmöglich. Es wurde am gleichen Tage die Tracheotomie ausgeführt. Vier Tage später in Äthernarkose die Autoskopie. Dabei zeigten sich die Taschenbänder beiderseits stark verdickt, nicht ödematös, der rechte Aryknorpel erschien unbeweglich, soweit bei der Schwellung zu beurteilen etwas prolabiert. Bei Vordringen in die Glottis markiert sich das linke Stimmband gut, während das rechte nur andeutungsweise in der diffusen, das rechte Taschenband einschließenden Schwellung abzugrenzen ist. Glottisspalt insbesondere von rechts her spaltförmig verengt. Vier Wochen später, also insgesamt 8 Wochen nach dem Trauma, Laryngofissur in Narkose. Dabei zeigten sich endolaryngeal, abgesehen von der Vorwölbung des rechten Stimm- und Taschenbandes keine nennenswerten Veränderungen. Der Sinus Morgagni war rechts verstrichen. Zeichen einer sicheren Fraktur waren nicht zu erkennen. Dagegen fiel schon bei der medianen Durchtrennung des Schildknorpels eine mächtige Verdickung der rechten Schildknorpelplatte auf, die stellenweise etwa ¾ cm betrug. Offenbar war hierdurch die starre Einengung des Kehlkopflumens zustande gekommen. Es

wurden nun submukös nach teilweiser Abpräparierung der Schleimhaut flächenhafte Teile des Schildknorpels exzidiert, sodaß nach Wiederanlegen der Schleimhaut eine Erweiterung des Lumens und eine elastische Nachgiebigkeit der rechten Schildknorpelhälfte erzielt wurde. Dilatationsbehandlung mit eigens angefertigter T-Kanüle aus Gummi, so daß die Atmung frei durch das Trachealrohr nach oben erfolgte. Diese Dilatationsbehandlung zur Spreizung des gespaltenen Schildknorpels wurde etwa fünf Monate lang durchgeführt, wobei die Behandlung durch eine interkurrente, aber harmlos verlaufene Diphtherie kompliziert war. Dann konnte in den unteren Wundwinkel eine gefensterte Kanüle eingeführt werden. Die Atmung war bei gestöpselter Kanüle frei, so daß sich das Dekanulement glatt durchführen ließ. Nach rund neun Monate langer Behandlung konnte das Kind entlassen werden. Der Kehlkopfspiegelbefund ergab einen hinreichend weiten, unregelmäßig gestalteten Glottisspalt. Die Stimmbänder als solche waren nicht sicher zu erkennen. Linker Aryknorpel gut beweglich, der rechte nur andeutungsweise. Bei der Phonation legen sich die unregelmäßig gestalteten Taschenbänder zusammen.

Die phonetische Nachbehandlung wurde von Herrn Professor Dr. Nadoleczny übernommen.

Im Folgenden soll ein kurzer Bericht über das therapeutische Ergebnis gemacht werden.

Am 28. 6. 35. Sprechton um c (130 H.), sehr heiser, Stimmumfang D (73 H.) oder E (82 H.) bis a (220 H.) stark belegt und mit Taschenfaltenstimme.

9. 7. bis 3. 8. 35. Übungen von H (123 H.) bis c' (262 H.) auf die sämtlichen Vokale. Später wurde hauptsächlich die Strecke a (220 H.) bis d (294 H.) geübt.

Am 13. 7. 35. liegt der spontane Sprechton noch bei cis (138 H.), beim Üben kleiner Wörter und Sätze schon bei a (220 H.).

In der Folge werden hauptsächlich Singübungen gemacht mit dem Erfolg, daß Anfang August der Sprechton meist um a (220 H.) bis h (247 H.) liegt. Die Stimme ist allerdings noch belegt, aber nicht mehr so rauh. Obere Stimmgrenze h (247 H.) bis fis (379 H.) erweitert. Das Singen kleiner Kinderlieder ist gut möglich. Am 3. August wurde das Kind vorläufig entlassen und eine Schallplatte aufgenommen.

Epikrise:

Die Erscheinungen des vorliegenden Falles lassen sich auf die subperichondrale Blutung und die perichondritische Veränderung des Schildknorpels zurückführen, wogegen eine Fraktur auszuschließen ist, da bei einer solchen meist sofortige Frühsymptome wie Heiserkeit, Atemnot, Bluthusten oder blutiger Auswurf und Emphysem am Halse auftreten. Auch ist ein Bruch deswegen unwahrscheinlich, weil solche Verletzungen vorwiegend ältere Leute betreffen, deren Kehlkopfknorpel durch Kalkeinlagerungen gegen Biegungsbeanspruchung

viel weniger widerstandsfähig ist als das homogene Knorpelgerüst bei Kindern.

Fall :

Ein 24-jähriger Mann fuhr am 12. November 1934 mit seinem Auto an einen Baum, wobei ihm das Steuerrad gegen Brust und Hals gedrückt wurde. Er erlitt durch die zertrümmerte Windschutzscheibe zunächst belanglose Schnittverletzungen. Er versuchte zwei Stunden lang, den Wagen flott zu machen und ging dann noch eine Stunde weit zum Arzt, der die Schnittwunden versorgte. Am nächsten Tage traten Hustenreiz, „Blutauswurf" und Fieber ein. Der Arzt nahm einen Rippenbruch und „Lungenriß" an. Nach zwei bis drei Tagen waren alle diese Erscheinungen abgeklungen. Am fünften Tage Schluckbeschwerden, „es kam alles in die unrechte Kehle". Die Nahrungsaufnahme war in den folgenden Tagen ganz unmöglich, der Patient bekam Nähreinläufe, auch Halswickel. Am zehnten Tage nach dem Unfall trat eine allmähliche Besserung der Beschwerden ein. Patient konnte wieder Nahrung zu sich nehmen. Er arbeitete wieder ohne nennenswerte Beschwerden und ohne Heiserkeit. Am 26. 1. 35. wurde er mit hochgradiger Atemnot nachts in das Krankenhaus eingeliefert. Die Kehlkopfgegend war druckempfindlich, besonders rechts. Sofortige Tracheotomie. Anschließend trat eine Bronchitis auf. Am 5. 2. 35. wurde er in die Universitätsklinik für Hals-Nasen-Ohrenkrankheiten überwiesen zur Behandlung der angenommenen Perichondritis.

Aufnahmebefund:

Kein Fieber. Zustand nach Tracheotomia superior. Die Weichteile des Halses sind im Bereich des Kehlkopfes, besonders rechts über dem Schildknorpel derb entzündlich infiltriert und druckschmerzhaft.

Kehlkopfspiegelbefund:

Das Profil des Halses bezw. des Kehlkopfes ist völlig aufgehoben. Die Epiglottis ist starr aufgerichtet. Am linken oberen Epiglottisrande findet sich ein pfennigstückgroßer, scharf ausgestanzter Defekt. Arygegend, Taschenbänder und aryepiglottische Falten sind außerordentlich stark entzündlich ödematös geschwollen, sodaß nur eine spaltförmige Einsenkung den Zugang zur Glottis andeutet. Bei Phonation ist kein Bewegungsspiel zu erkennen, dabei ist die Stimme nur mäßig heiser. Sinus piriformes beiderseits frei. Im Röntgenbild zeigt sich keine nachweisbare Fraktur.

Am nächsten Tage wurde durch einen Schnitt vor dem rechten sterno-cleido-mastoideus, der durch einen Horizontalschnitt quer über den Schildknorpel zu einem Lappenschnitt erweitert wurde, eine abszedierende, perilaryngeale Phlegmone freigelegt, die sich vorzugsweise zwischen den kurzen und langen Kehlkopfmuskeln entwickelt hatte. Zu beiden Seiten des Schildknorpels war es in den Weichteilen zur eitrigen Einschmelzung gekommen, ohne daß ein unmittelbarer

Zusammenhang der Phlegmone mit dem Knorpelgerüst hätte nachgewiesen werden können. Auf der rechten Seite wurde auch die membrana thyreo-hyoidea freigelegt. Zunächst ging die entzündlich-ödematöse Schwellung des Kehlkopfeingangs beträchtlich zurück. Das rechte Stimmband kam unter dem abgeschwollenen Taschenband wieder zum Vorschein, während die linke Seite starr und relativ unbeweglich blieb. Der linke Aryknorpel erschien nach dem Lumen zu eingesunken, das linke Stimmband war als solches einwandfrei nicht festzustellen und abzugrenzen. Die Luftdurchgängigkeit war ausreichend, sodaß eineinhalb Monate nach Einlieferung in die Klinik das Dekanulement komplikationslos durchgeführt werden konnte. Die Sprache bei der Entlassung war etwas rauh und heiser.

Epikrise:

Bei diesem Patienten handelt es sich wahrscheinlich um eine Fraktur. Daraufhin deuten die Schluckschmerzen sowie das entzündliche Ödem der Arygegend. Der Blutauswurf darf wohl als ein Zeichen der Verletzung gelten, wenn auch seine Deutung schwierig ist im Hinblick auf die angenommene Rippenfraktur mit Lungenriß. Bei der sehr viel später entstandenen Atemnot, die bedingt war durch ein entzündliches Ödem, hat es sich wohl um eine sekundäre Infektion gehandelt, eine sogenannte Spätinfektion der Bruchstelle, wenn letztere auch röntgenologisch nicht nachgewiesen werden konnte. Wie der Defekt des Kehldeckels zustande kam, ist unklar. Vielleicht spielte eine Glassplitterverletzung eine Rolle oder es entstand durch die Quetschung ein Einriß, der eine Nekrose zur Folge hatte.

Die Differentialdiagnose, ob eine Fraktur oder eine bloße Quetschung vorliegt, kann mitunter recht schwierig bezw. unmöglich sein. Dies zeigt folgender, von Jaques et Grimaud beschriebener Fall.

Ein 51-jähriger Diabetiker schlägt mit dem Halse an die Türklinke eines Autobusses, als dieser gerade eine scharfe Kurve nimmt. Sofortiger heftiger Schmerz, auch trat einigemal etwas blutiger Auswurf auf. Die äußere Inspektion ergab keine Deformation, kein Ödem, kein Emphysem. Laryngoskopisch war das linke Taschenband blutig verfärbt, das Stimmband mit Blut infiltriert, aber nicht verdickt. An der aryepiglottischen Falte besteht leichtes Ödem, das verdickte Taschenband verdeckt das rechte Stimmband, sodaß nur dessen freier Rand sichtbar. ist. Das Röntgenbild zeigte keine Frakturlinie. Zwei Tage nach dem Unfall starb der Patient. Die Autopsie ergab eine vertikal und median verlaufende Frakturlinie der Cartilago thyreoidea, das Cricoid zeigte ebenfalls eine Fraktur.

Sichere klinische Zeichen wie Deformation, abnorme Beweglichkeit, Krepitation fehlten, ebenso wahrscheinliche Zeichen wie subkutanes Emphysem und Dyspnoe.

Als sichere klinische Frakturzeichen sind Krepitation, Emphysem und abgerissene Knorpelbruchstücke anzusehen. Diese letztere können, besonders wenn sie verkalkt oder verknöchert sind, mit ihren scharfen Rändern die Weichteile zerreißen, sodaß Hautemphyseme entstehen. So sah Laskiowicz als Spiegelbefund einen abgerissenen Aryknorpel, der nur noch an einem dünnen Stimmbandfetzen hing. Als Begleiterscheinungen treten Hämatome, Schluckbeschwerden, Atemnot und Heiserkeit auf.

Symptome der bloßen Quetschung sind Schmerzen, schockartiger Zustand, endolaryngeale Schwellungen wie die der Aryknorpel und Schleimhautblutungen. Auch allein durch einen Schleimhautabriß kann ein Hautemphysem entstehen.

Die Röntgendiagnose ist nach v. Öttingen dadurch erschwert, daß der Kehlkopfknorpel, der an sich schon im Röntgenbild schlechte Schattenbildung aufweist, oft durch Weichteilschwellungen und Emphysem, das sich als fiederförmige Aufhellung im Weichteilschatten manifestiert, überlagert wird. Da sich in der Kehlkopfgegend auf dem Bild eine Reihe von Linien überschneiden, so muß man in der Bewertung der Befunde sehr vorsichtig sein, zumal bei der relativen Seltenheit der Befunde nur wenige Röntgenbilder, die zum Vergleich herangezogen werden können, bestehen.

Über die Verteilung der Kehlkopfverletzungen auf die einzelnen Altersklassen gibt nachstehende Tabelle Auskunft. Sie umfaßt 129 Fälle, die von Marschik und 54 Fälle, die von Hopmann zusammengestellt sind.

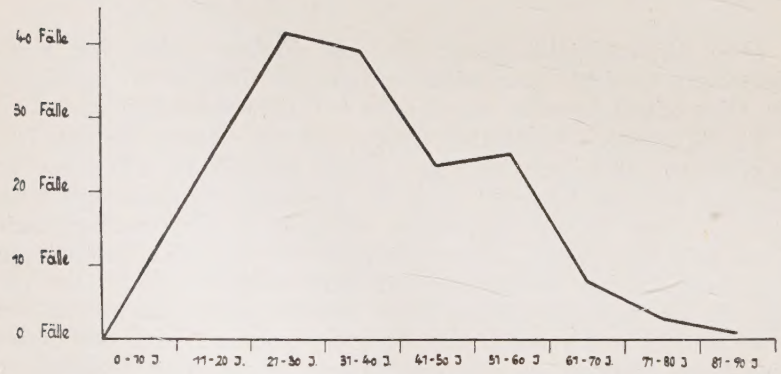

Verteilung von 183 Kehlkopfbrüchen auf die verschiedenen Altersstufen. Zusammengestellt nach Hopmann und Marschik.

Die Statistik setzt sich im Einzelnen aus folgenden Fällen zusammen:

zusammen:	Hopmann: 54 Fälle	Marschick: 129 Fälle
1-10 J.	1	2
11-20 „	9	16
21-30 „	10	31
31-40 „	15	24
41-50 „	9	14
51-60 „	7	18
61-70 „	0	8
71-80 „	0	3
81-90 „	0	1

(Zusammengestellt von Marschik im H. d. H. N. Oh. von Denker Kahler Bd. 3.)

Kehlkopfbrüche treten nach Hajek selten in einem einheitlichen Gewebsbezirk auf, sondern in den Übergängen von einem Gewebe in das andere. Daher ist es erklärlich, daß bei Greisen und Kindern, bei denen entweder der Knorpel schon verknöchert oder noch hyalin ist, Kehlkopfbrüche selten sind.

Am Schildknorpel treten nach Scheier die ersten Verknöcherungspunkte meist am unteren Horn auf, von hier steigt die Ossifikation nach oben. Bei Männern beginnt die Ossifikation vom coru inf. den unteren Rand entlang nach vorn, ferner geht eine zungenförmige Verknöcherungszone nach oben und vorn, dadurch wird der Thyreoidknorpel in zwei Hälften geteilt, schließlich verknöchert die ganze Schildknorpelplatte. Bei Frauen rückt die Verknöcherungszone nur von hinten nach vorn, während der obere Teil der Schildknorpelplatte noch lange Zeit knorplig bleibt. Irgendwelche ätiologische, für den Gang und die Ausbreitung der Verknöcherung in Betracht kommende Momente sind nicht nachweisbar.

Beim weiblichen Geschlecht beginnt nach Fränkel die Verkalkung und nachfolgende Verknöcherung des Schildknorpels mit dem 15.—16. Lebensjahr, bei Männern mit dem 18.—19. Jahr. Was die Häufigkeit der Kehlkopfbrüche bei Männern und Frauen betrifft, so stellen verschiedene Autoren fest, daß der Anteil der Männer bedeutend größer ist als der der Frauen.

Fischer Gurlt:	32 Männer	22 Frauen
Hopmann:	64 Männer	9 Frauen
Marschik:	134 Männer	22 Frauen

(nach Marschik im H. d. H. N. Oh. Bd. 3).

Das Überwiegen der männlichen Kehlkopfbrüche ist wohl aus der Berufstätigkeit der Männer zur erklären. Frakturen der Kinder und Jugendlichen sind durch Spiel und Sport mit ihren Möglichkeiten, auf den Hals zu fallen oder durch Bälle getroffen zu werden, zurückzuführen.

Prädilektionsstellen der Brüche sind die oberen Hörner und die Schildknorpelplatte im oberen Winkel. Der Ringknorpel bricht meist am Übergang des vorderen Bogens in die Seitenteile. Am schwersten brechen Ringknorpel und Aryknorpel.

Castro Escalada machte an Leichen Versuche über Larynxfrakturen. Er stellte fest, daß zur Fraktur in dorso-anteriorer Richtung ein Druck von 55—90 kg erforderlich sei, bei Angriff der Gewalt in seitlicher Richtung ein solcher von 120 kg.

Er stellte fünf Typen von Frakturen auf.

1. Fraktura media des Schildknorpels
2. Fraktura juxta mediana (vertikalis, obliqua) des Schildknorpels
3. Brüche der Schildknorpelhörner
4. Fraktura mediana des Ringknorpels
5. multiple Frakturen des Ringknorpels.

Das Perichondrium reißt am Ringknorpel immer, am Schildknorpel seltener ein.

Über die Häufigkeit der einzelnen Bruchformen gibt nachfolgende Tabelle Aufschluß.

Nach Hopmann und Marschik entfallen auf:

	Hopmann	Marschik
isolierte Brüche des Schildknorpels:	63	84
„ „ „ Ringknorpels:	17	23
„ „ „ Aryknorpels:	1	3
Bruch mehrerer Knorpel zugleich:	43	35
„Kehlkopfbrüche“:	20	55

(Zusammenstellung von Marschik im H. d. H. N. Oh. Bd. 3.)

Daß der Kehlkopf auch starke Belastungen ertragen kann, ohne zu frakturieren, zeigt folgender, von Wichert beschriebener Fall. Einem Mann fuhr das Rad eines Jauchewagens über den Hals. Lediglich das Innere des Kehlkopfes wurde arg mitgenommen. Laryngologisch war der linke Aryknorpel aus seinem Schleimhautüberzug ausgeschält worden und hing nur an seiner Bandverbindung mit dem Ringknorpel fest. Der Aryknorpel wurde nach kurzer Zeit ausgehustet. Das Kehlkopfgerüst war nicht frakturiert. Es blieb eine völlige Aphonie zurück.

Die Behandlung läßt sich nicht schematisieren. Die einzelnen Autoren haben ganz verschiedene Methoden und Indikationen zu operativen Eingriffen. Es herrscht jedenfalls darüber Einigkeit, daß bei drohender Atemnot sofort tracheotomiert werden muß. Es läßt sich eine mehr konservative und eine operative Richtung unterscheiden. Zur Beseitigung des Überdrucks bei der Ausatmung bei Hautemphysem empfiehlt Brüggemann sofortige Tracheotomie. Auch nach Hopmann ist bei Ausbildung von Emphysem, bei Splitterbrüchen und größerer Verschieblichkeit der Bruchenden die Tracheotomie unbedingt angezeigt. Außerhalb der Klinik soll jeder Kehlkopfbruch tracheotomiert werden, da sehr plötzlich Atemnot eintreten kann. Campian Aladin aus Budapest tritt für sofortige operative Versor-

gung von Kehlkopffrakturen ein. Er tracheotomiert zunächst, spaltet die gebrochenen Knorpel, versorgt die verletzten inneren Weichteile, macht eine Jodoformgazetamponade des Kehlkopflumens und schließt die Naht an. Die früher empfohlene Tubage wird heute kaum mehr angewandt. Konservative Maßnahmen sind die möglichste Ruhigstellung des verletzten Kehlkopfes, Sprechverbot, Eisumschläge und Leitungsanästhesie des nervus laryn. sup. Der von Chelius im Jahre 1855 gemachte Versuch der Reposition von außen dürfte wohl immer zwecklos sein.

Die Prognose ist natürlich abhängig von der Art und Schwere des Falles. G. Fischer gibt 1880 eine Mortalität von 78,7%, Hopmann-Marschik 1897 eine solche von 51%, Marschik 1925 von 37% an. Die nachfolgende Tabelle, die von Marschik von 1898—1925 geführt ist und 142 Fälle umfaßt, bringt die Ziffern der Geheilten und der Gestorbenen.

	Summe	geheilt	gest.
Schildknorpel allein:	70	47	23
Ringknorpel allein:	16	7	9
Aryknorpel allein:	4	2	2
mehrere Knorpel zugleich:	20	13	7
„Kehlkopf“:	32	20	12
	142	89	53

Trotzdem die Mortalität im Laufe der Jahre beträchlich zurückgegangen ist, so ist bei einer Kehlkopfverletzung doch stets die Prognose ernst zu stellen.

In Bezug auf die Erhaltung der Funktionstüchtigkeit steht natürlich die Respiration an erster Stelle. Oft muß man nach schweren stumpfen Kehlkopfverletzungen rauhe Stimme, Heiserkeit oder gänzliche Aphonie als Folge der fixierten Stimmbänder in Kauf nehmen. Eine gute Phonation ist erstrebenswert, aber natürlich nicht lebensnotwendig. Es sollte jedoch die Möglichkeit, durch systematische Sprachschulung Besserungen zu erzielen, in jedem Falle ausgenutzt werden.

An dieser Stelle sage ich Herrn Oberarzt Dr. Greifenstein meinen herzlichsten Dank für die Anregung zu dieser Arbeit und für die weitgehende Unterstützung, die er mir zuteil werden ließ. Ebenso bin ich Herrn Prof. Dr. Nadoleczny zu großem Dank verpflichtet.

SCHRIFTTUM.

Berger, W.: Kehlkopftrauma mit Abriß beider Stimmlippen, Passow-Schäfers Beitrag 28 S. 326—333.

Brüggemann: Z. f. Laryngologie, Kongreßbericht München 1933.

Capecchi: Frattura laryngea pel giusko die „foot-ball". Referat im Z. f. H. N. Oh. Bd. 16 S. 71.

Campian, Aladin: Operativ geheilte Schildknorpelfraktur, (Oro-Hetil 1931 Bd. 2 S. 711—713.)

Castro Escalada: Über Larynxfrakturen. Ref. im Z. f. H. N. Oh. Bd. 9 S. 67.

Fischer, G.: Zitiert nach Marschik im H. d. H. N. Oh. von Denker-Kahler Bd. 3.

Fränkel, E.: Über die Verknöcherung des menschlichen Kehlkopfes (Fortschritte auf dem Gebiet der Röntgenstrahlen (1908 Bd. 12).

Heymann: Schildknorpelfraktur Int. Zentralblatt für Laryn. 1907 Seite 375.

Hopmann: Verletzungen des Kehlkopfes und der Luftröhre (H. d. Laryng. 1898.)

Jaques et Grimaud: A propos d'un cas de frakture du larynx, Ref. im Z. f. H. N. Oh. Bd. 21 S. 422.

Laskiowicz: Ein Fall von traumatischer Kehlkopffraktur mit Abreißung des Gießbeckenknorpels. Ref. im Z. f. H. N. Oh. Bd. 7 S. 93

Marschik: Verletzungen des Kehlkopfes, der Luftröhre und der Bronchien. Denker-Kahler, H. d. H. N. Oh. Bd. 3.

— Kehlkopfbruch durch Autounfall. Monatsschrift f. Oh. La. Rhin. Jg. 61 H. 1 S. 182 H. 4 S. 365.

Öhlmann: Über Aphonie nach Kehlkopfverletzungen mit Ausgang in Heilung. Dissertation Berlin 1913.

v. Öttingen: Eine Kehlkopffraktur im Röntgenbild. Z. f. Laryng. Bd. 2 S. 362—365 1935.

Scheier: Zur Verknöcherung des menschlichen Kehlkopfs, Passow-Schäfers Beitrag 1910 Bd. 3.

LEBENSLAUF

Geboren am 1. November 1910 in Ulm (Donau) als Sohn des Oberingenieurs Albert Zanker besuchte ich das dortige Gymnasium, wo ich im Februar 1929 die Reifeprüfung ablegte. Ich studierte 5 Semester Medizin in München, wo ich das Physikum machte, 1 Semester in Berlin, 1 Semester in Rostock, 4 Semester in München, wo ich im Dezember 1934 das Staatsexamen bestand. Anschließend war ich bis 15. Juni 1935 als Medizinalpraktikant an der Universitäts-Frauenklinik München, bis 1. November an der medizinischen Poliklinik der Universität München tätig.